

Cas Clinique

Le lymphome primitif de la prostate : à propos d'un cas avec revue de la littérature

O. Ghoundale¹, E. Deligne¹, P. Camparo², A. N'Diaye¹, F.R. Desfemmes¹
et A. Houlgatte¹

Service d'Urologie¹ et Service d'anatomie pathologique², Hôpital d'Instruction des Armées du Val De Grâce, Paris, France

RESUME

Le lymphome primitif de la prostate est une affection maligne rare. Les patients présentent initialement des signes urinaires locaux et des signes généraux. Plusieurs traitements ont été utilisés comme la prostatectomie radicale, la radiothérapie ou des associations de chimiothérapie et de radiothérapie. Une revue de la littérature fait état du mauvais pronostic du lymphome de la prostate, le diagnostic se faisant souvent à un stade tardif. Nous rapportons le cas d'un patient âgé de 73 ans présentant une rétention aiguë d'urines dans un contexte de constipation opiniâtre avec amaigrissement sévère. Il était diabétique, aux antécédents de carcinome urothélial de stade pT1 et de grade G3, traité par résection transurétrale et BCG thérapie. L'examen clinique a révélé une prostate très augmentée de volume, ce qui a été confirmé par les examens d'imagerie. L'analyse anatomo-pathologique des biopsies réalisées par voie transrectale a mis en évidence un lymphome malin non Hodgkinien de type B primitif de la prostate. La prise en charge a consisté en une chimiothérapie. Malgré une régression considérable du volume tumoral à partir de la troisième semaine, le patient est décédé au lendemain de son 5^{ème} cycle de chimiothérapie.

Mots clés: Prostate, lymphome malin, cancer prostate.

Correspondance: Dr. Omar Ghoundale, Service d'Urologie, HIA Val De Grâce, 74, Bd Port Royal 75 230 Paris, France, e-mail : omar.g@caramail.com

Détails d'acceptation : article reçu: 13/9/2008

article accepté (après corrections): 15/1/2009

INTRODUCTION

Le lymphome primitif de la prostate est une affection rare. Moins d'une centaine de cas ont été rapportés dans la littérature. Cette rareté est à l'origine du retard diagnostique effectué généralement au stade avancé de la tumeur. Le consensus thérapeutique n'est pas établi. En première intention, les équipes proposent la chimiothérapie en association ou non avec la radiothérapie. Son pronostic reste sombre.

OBSERVATION

Un patient âgé de 73 ans, diabétique sous antidiabétiques oraux, aux antécédents

de carcinome urothélial de stade pT1 et de grade G3, traité par résection transurétrale et BCG thérapie, a été pris en charge pour des troubles mictionnels à type de dysurie et de pollakiurie diurne et nocturne en dehors de tout contexte infectieux. En avril 2006, il a présenté une rétention aiguë d'urines dans un contexte de constipation opiniâtre avec amaigrissement sévère évalué à 8 kg en un mois.

L'examen clinique a noté chez ce patient apyrétique une prostate très augmentée de volume, indurée et polylobée avec disparition du sillon médian. L'examen des aires ganglionnaires périphériques et des organes

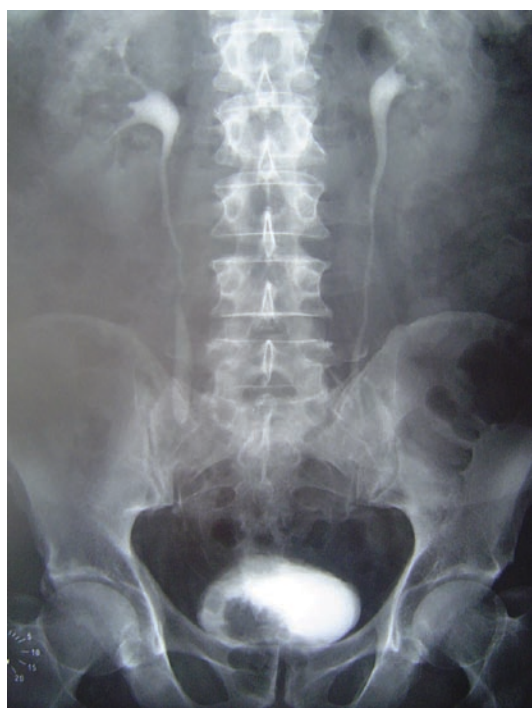

Fig. 1: UIV : image de la lacune vésicale.

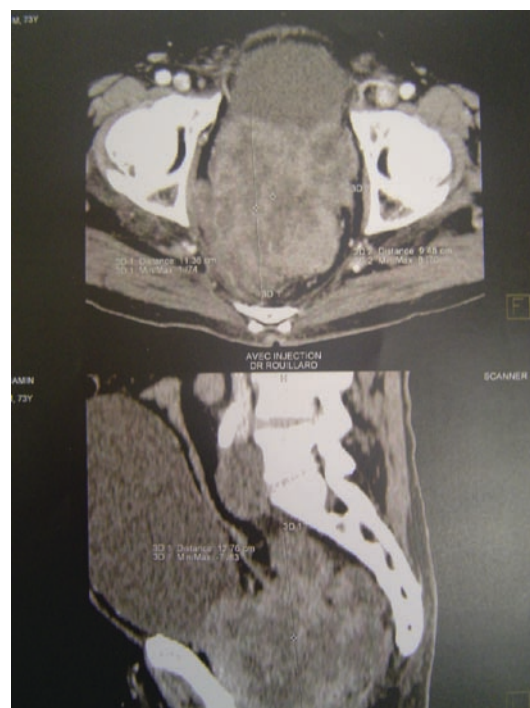


Fig. 2: TDM : masse tissulaire hétérogène sous et rétrovésicale.

génétaux externes s'est avéré normal. Le taux de PSA sérique était à 0,85 ng/ml ($N < 4$ ng/l).

Une rectoscopie réalisée en raison de ces troubles de transit a montré une muqueuse rectale macroscopiquement normale, soulevée par une masse polylobée obstruant la lumière rectale.

La cytologie urinaire était négative. L'urographie intraveineuse (UIV) a révélé une image lacunaire à contours frangés de 4 cm de grand axe, au niveau du plancher vésical, sans retentissement sur le haut appareil urinaire (Fig.1). La tomодensitométrie (TDM) thoraco-abdomino-pelvienne a retrouvé une masse pelvienne hétérogène mesurant 12 x 11 x 9 cm, sous et rétro vésicale, infiltrant le plancher de la vessie et remontant jusqu'en regard du promontoire avec des ganglions centimétriques de la bifurcation aortique. Il n'y avait pas d'adénopathies médiastinales ou de nodules pulmonaires (Fig. 2).

Six biopsies transrectales à l'aiguille 16 Gauge ont été réalisées. L'analyse histologique était en faveur d'une prolifération tumorale infiltrant totalement le parenchyme prostatique. Cette prolifération était constituée de nappes de cellules cohésives non jointives de taille moyenne, avec un cytoplasme réduit. Le noyau était de contours irréguliers avec une chromatine finement mottée sans nucléole proéminent. Les mitoses et les corps apoptotiques étaient nombreux (Fig.3). En immunohistochimie, les cellules néoplasiques n'exprimaient pas le PSA, la chromogranine A, la synaptophysine, le CD56, l'AE1, AE3. Par contre, elles exprimaient le CD20, le CD79a et le Bcl2 sans exprimer le CD5, le CD10 et le CD23. Ce profil est compatible avec un lymphome malin non Hodgkinien de type B primitif de la prostate, se rencontrant volontiers dans les lymphomes associés aux muqueuses (MALT) (Fig.4).

La prise en charge a consisté en une chimiothérapie selon le protocole CHOP, associant de la doxorubicine 50 mg/m²,

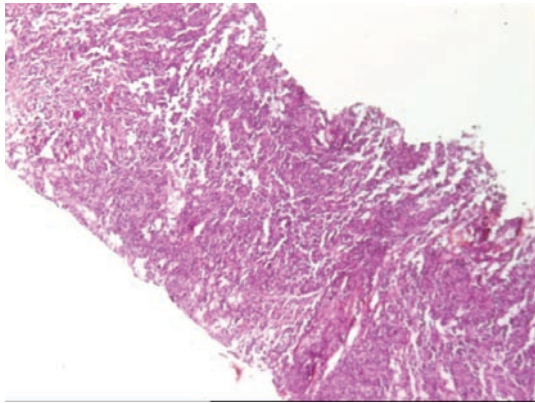


Fig. 3 : HES X50 Infiltration tumorale massive par des cellules de petite taille sans persistance de structures glandulaires.

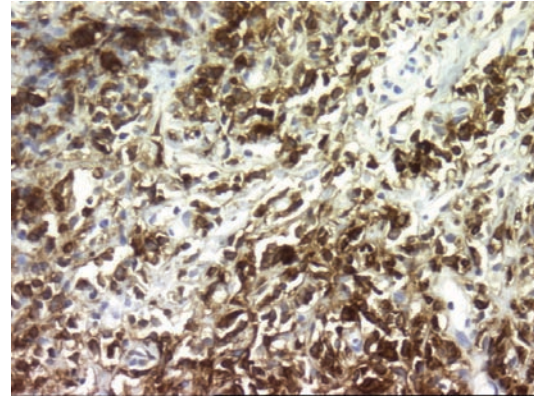


Fig. 4 : Immunohistochimie : marquage à l'anticorps antiCD79a.

du cyclophosphamide 500 mg/m² et de la vincristine 2 mg dose totale.

Malgré une régression considérable du volume tumoral à partir de la troisième semaine de traitement, le patient est décédé au lendemain de sa 5^{ème} cure de chimiothérapie.

DISCUSSION

Moins de 10% des lymphomes intéressent les voies urinaires, et dans moins de 1% des cas ils ont une origine prostatique¹.

Les localisations urologiques concernent par ordre de fréquence décroissant les reins, les testicules, la vessie et la prostate², ces deux derniers organes pouvant être atteints simultanément³.

L'atteinte primitive de la prostate est rarement rapportée contrairement aux localisations secondaires souvent retrouvées de façon fortuite à l'autopsie ou après chirurgie². Ewing attribue cette fréquence de l'atteinte primitive à la faible composante lymphoïde au sein du tissu prostatique⁴. Il s'agit dans la majorité des cas d'un lymphome malin non Hodgkinien^{2,5}. L'âge moyen de survenue est de 62 ans, le plus jeune patient était un enfant de 5 ans⁶. Les lymphomes se rencontrent plus fréquemment sur des

terreins immunodéprimés avec 350 fois plus de lymphomes sur rein transplanté par rapport à la population générale⁷. L'atteinte primitive de la prostate implique une localisation prostatique exclusive avec des tissus adjacents sains et l'absence d'atteinte lymphonodale pendant au moins un mois après le diagnostic initial^{8,9}.

La symptomatologie clinique est faite de signes obstructifs et de signes irritatifs avec parfois une hématurie macroscopique¹⁰. Il peut s'agir de douleurs hypogastriques, dorsales ou inguinales¹¹. Plus rarement, il peut s'agir de signes systémiques avec fièvre, frissons, sueurs nocturnes et amaigrissement². Il peut être totalement asymptomatique, découvert par un toucher rectal de routine⁸. L'installation rapide des signes obstructifs doit attirer l'attention et faire penser au lymphome malin, d'autant plus qu'une hypercalcémie est retrouvée à l'analyse sanguine³. A l'examen clinique, le toucher rectal note une prostate volumineuse, ferme ou caoutchouteuse avec disparition du sillon médian, rendant le diagnostic différentiel difficile avec l'hyperplasie bénigne (HBP) et l'adénocarcinome prostatique^{2,12}.

En cystoscopie, le lymphome est difficile à distinguer d'une HBP sauf dans les formes évoluées où l'urètre prostatique de même que le plancher vésical peuvent être déformés.

Tableau 1 : Lymphome primitif de la prostate : principaux cas publiés.

Auteur	Nombre	Symptômes	Traitement	Résultats
Wazait et al. 2003 ²¹	1	TUBA	REUP, RT	RC à 3 ans
Fukutani et al. 2003 ²²	1	TUBA	PCT	RC, absence de récurrence à 2 ans
Bostwick et al. 1998 ⁹	(62) 32	TUBA	PCT±RT	Survie médiane 23-28 mois
Sarris et al. 1995 ¹²	3	TUBA	PCT	RC, absence de récurrence à 3 ans
Banavali et al. 1991 ²³	2	RAU	PCT	
Montalbetti et al. 1991 ²⁴	2	TUBA	PCT+RT	
Notre patient	1	TUBA, RAU	PCT	Décès à la 5 ^{ème} cure

TUBA : Troubles urinaires du bas appareil ; REUP : Résection endourétrale de prostate ; RAU : Rétention aiguë des urines ; RT : Radiothérapie ; PCT : Polychimiothérapie ; RC : Rémission complète

Le taux sérique de PSA est en principe normal en dehors du lymphome de type MALT, probablement en raison de la destruction puis de la régénération de la glande prostatique¹³. Le diagnostic est histologique et repose sur la biopsie de la prostate. Celle-ci permet d'obtenir suffisamment de matériel, nécessaire à la détermination du type histologique. Une simple aspiration à l'aiguille fine ne permet d'obtenir de telles informations.

La « Working Formulation » distingue des lymphomes de bas grade, de haut grade et de grade intermédiaire. La classification de l'OMS fait intervenir les signes cliniques, les anomalies morphologiques, les anomalies moléculaires et l'immunophénotype par cytométrie de flux¹⁴.

Le diagnostic du lymphome de MALT peut se faire par immunohistochimie devant la présence d'immunoglobulines chaînes légères, des antigènes pan-B-cell, et Bcl-2 ainsi que l'absence de CD5, CD10 et CD23 et sur le plan moléculaire, devant l'existence des réarrangements de gène Bcl-2^{15,16}.

L'immunophénotype et les méthodes moléculaires peuvent aider au diagnostic du lymphome de MALT, en particulier en cas de difficulté de distinguer entre lymphome et infiltrats par réaction lymphoïde¹⁷.

Les lymphomes de MALT sont associés à quatre translocations chromosomiques spécifiques: t(11 ;18)(q21 ;21), t(14 ;18)(q32 ;q21), t(13 ;14)(p14.1 ;q32) et t(1 ;14)(q32 ;q21) (15,18,19).

La progression du cycle cellulaire dépend de l'activité des complexes cyclines/cdk. Dans le cancer de la prostate, la plupart des études se sont intéressées à l'expression de la cycline D1. L'hyperexpression de la cycline D1 a été associée à un mauvais pronostic après prostatectomie²⁰.

Le nombre réduit de cas publiés explique l'absence de consensus thérapeutique^{10,21}. Le traitement peut comporter de façon isolée ou associée une radiothérapie, une chimiothérapie voire une prostatectomie radicale^{9,12,21-24} (Tableau 1). Les résultats sont généralement

décevants. La prostatectomie n'améliore pas la survie mais améliore les symptômes et l'obstruction². La morbidité, l'efficacité et la préférence du patient doivent être prises en compte dans le choix du traitement²⁵. Les patients avec tumeur avancée ou des signes systémiques bénéficient plus de la chimiothérapie, avec ou sans radiothérapie de consolidation. La chimiothérapie peut induire une réponse rapide avec une réduction de la masse tumorale en 2 à 3 semaines²⁵.

Bien que l'intérêt de la résection prostatique en présence de symptômes obstructifs soit rapporté, Leung et coll. la recommandent comme seconde ligne de traitement, en fonction de la réponse à la chimiothérapie et à la radiothérapie. Cette dernière peut occasionner une sténose de l'urètre lorsqu'elle est réalisée après une résection endoscopique²⁵.

Compte tenu du stade et du type histologique, le pronostic est réservé avec une médiane de survie de 13 mois^{10,12}. En effet, ces tumeurs sont souvent volumineuses et les bas grades histologiques sont rares au moment du diagnostic^{26,27}. Toutefois, quelques rares cas de bas grade avec une évolution favorable et une survie plus longue ont été rapportés^{25,27,28}.

Le risque de rechute est déterminé par l'« International Prognostic Index » qui propose cinq facteurs de mauvais pronostic : l'âge supérieur à 60 ans, une élévation du taux sérique de la lactico-déshydrogénase (LDH), patients non ambulatoires, les stades III et IV d'Ann Arbor et plus d'une atteinte extranodale¹².

En conclusion, le lymphome primitif de la prostate dont l'expression clinique ne diffère guère de la symptomatologie urologique classique de l'HBP est une pathologie rare. Toutefois, ce diagnostic devrait être évoqué devant une obstruction des voies urinaires basses²⁹. Il faut savoir l'évoquer devant des signes urinaires d'installation rapide. Son mauvais pronostic en l'absence de consensus thérapeutique est autant lié aux formes histologiques de haut grade qu'au diagnostic souvent tardif de cette affection.

BIBLIOGRAPHIE

1. Patel DR, Gomez GA, Henderson ES, Gamarra M. Primary prostatic involvement in non-Hodgkin lymphoma. *Urology*. 1988; Aug;32(2):96-8.
2. Salem YH, Miller HC. Lymphoma of genitourinary tract. *J.Urol*. 1994; May;151(5):1162-70.
3. Choi WW, Yap RL, Ozer O, Pins MR, Schaeffer AJ. Lymphoma of the prostate and bladder presenting as acute urinary obstruction. *J.Urol*. 2003; Mar;169(3):1082-3.
4. Ewing J. Neoplastic diseases. 4th ed. Philadelphia: WB Saunders; 1940.
5. De Fromont M, Xerri L, Coulange C. Les lymphomes en urologie dans "Tumeurs rares en urologie". *Prog.Urol*. 2000;10:93-100.
6. Bostwick DG, Mann RB. Malignant lymphomas involving the prostate. A study of 13 cases. *Cancer*. 1985; Dec 15;56(12):2932-8.
7. Penn I. Malignancies associated with immunosuppressive or cytotoxic therapy. *Surgery*. 1978; May;83(5):492-502.
8. Mermershtain W, Benharroch D, Lavrenkov K, Geffen DB, German I, Cohen Y. Primary malignant lymphoma of the prostate--a report of three cases. *Leuk.Lymphoma*. 2001; Aug;42(4):809-11.
9. Bostwick DG, Iczkowski KA, Amin MB, Discigil G, Osborne B. Malignant lymphoma involving the prostate: Report of 62 cases. *Cancer*. 1998; Aug 15;83(4):732-8.
10. Ghose A, Baxter Smith DC, Eeles H, Udeshi U, Priestman TJ. Lymphoma of the prostate treated with radiotherapy. *Clin.Oncol.(R.Coll.Radiol)*. 1995;7(2):134.
11. Guthman DA, Malek RS, Chapman WR, Farrow GM. Primary malignant lymphoma of the bladder. *J.Urol*. 1990; Dec;144(6):1367-9.
12. Sarris A, Dimopoulos M, Pugh W, Cabanillas F. Primary lymphoma of the prostate: Good outcome with doxorubicin-based combination chemotherapy. *J.Urol*. 1995; Jun;153(6):1852-4.
13. Tomaru U, Ishikura H, Kon S, Kanda M, Harada H, Yoshiki T. Primary lymphoma of the prostate with features of low grade B-cell lymphoma of mucosa associated lymphoid tissue: A rare cause of urinary obstruction. *J.Urol*. 1999; Aug;162(2):496-7.
14. Bouet R, Thwaites D, Harris SB, Young AN, Issa MM. Asymptomatic follicular lymphoma of the prostate discovered by abnormal digital rectal examination. *J.Urol*. 2004; Feb;171(2 Pt 1):795-6.
15. Vega F, Lin P, Medeiros LJ. Extranodal lymphomas of the head and neck. *Ann.Diagn.Pathol*. 2005; Dec;9(6):340-50.
16. Isaacson PG. Mucosa-associated lymphoid tissue lymphoma. *Semin.Hematol*. 1999; Apr;36(2):139-47.

17. Suh C, Huh J, Roh JL. Extranodal marginal zone B-cell lymphoma of mucosa-associated lymphoid tissue arising in the extracranial head and neck region: A high rate of dissemination and disease recurrence. *Oral Oncol.* 2008; Oct;44(10):949-55.
18. Ott G, Katzenberger T, Greiner A, Kalla J, Rosenwald A, Heinrich U, et al. The t(11;18)(q21;q21) chromosome translocation is a frequent and specific aberration in low-grade but not high-grade malignant non-Hodgkin's lymphomas of the mucosa-associated lymphoid tissue (MALT-) type. *Cancer Res.* 1997; Sep 15;57(18):3944-8.
19. Kerrigan DP, Irons J, Chen IM. Bcl-2 gene rearrangement in salivary gland lymphoma. *Am.J.Surg.Pathol.* 1990; Dec;14(12):1133-8.
20. Aaltomaa S, Eskelinen M, Lipponen P. Expression of cyclin A and D proteins in prostate cancer and their relation to clinopathological variables and patient survival. *Prostate.* 1999; Feb 15;38(3):175-82.
21. Wazait HD, Al Buheissi SZ, Dudderidge T, Patel HR, Jarmulowicz M, Pigott K, et al. Rare case of primary lymphoma of the prostate: Giving the patient the benefit of the doubt. *Urol.Int.* 2003;71(3):338-40.
22. Fukutani K, Koyama Y, Fujimori M, Ishida T. [Primary malignant lymphoma of the prostate: Report of a case achieving complete response to combination chemotherapy and review of 22 Japanese cases]. *Nippon Hinyokika Gakkai Zasshi.* 2003; Sep;94(6):621-5.
23. Banavali SD, Mohandas KM, Iyer R, Gopal R, Saikia TK, Kulkarni JN, et al. Non-Hodgkin's lymphoma of prostate: A rare site of primary extranodal presentation (a report of two cases). *Indian J.Cancer.* 1991; Jun;28(2):70-4.
24. Montalbetti L, Borri C, Lampertico P, Candiani A, Buizza C, Berini M. Il linfoma della prostata: Contributo clinico e revisione dell'argomento. [Lymphoma of the prostate: Case reports and subject review]. *Recenti Prog. Med.* 1990; Oct;81(10):666-9.
25. Leung TW, Tung SY, Sze WK, Tsui WC, Wong MK, O SK. Primary non-Hodgkin's lymphoma of the prostate. *Clin.Oncol.(R.Coll.Radiol).* 1997;9(4):264-6.
26. Lewi HJ, Stewart ID, Seywright M, Fleming S, Deane RF, Kyle KF. Urinary tract lymphoma. *Br.J.Urol.* 1986; Feb;58(1):16-8.
27. Rodriguez Fernandez AM, Garcia Gonzalez A, Gonzalez Munoz MA, Ramos Martin A, Carapeto Marquez R. Linfoma no-Hodgkin primitivo de glandula prostatica. [Primary non-Hodgkin's lymphoma of the prostate gland]. *Arch.Esp.Urol.* 1989; Oct;42(8):733-7.
28. Braslis KG, Lee N, Machel D, Peters J. Primary prostatic lymphoma: A rare prostatic malignancy. *Aust.N.Z.J.Surg.* 1994; Jan;64(1):58-9.
29. Singh I, Joshi M, Agarwal S, Singh UR, Saran R. Extranodal small cell lymphocytic lymphoma of prostate: An unusual cause of lower urinary tract symptoms. *Urology.* 2008; Mar;71(3):547.e7,547.e9.

ABSTRACT

Primary Lymphoma of the Prostate: Report of a Case and Review of the Literature

Primary lymphoma of the prostate is a rare malignancy. Patients initially present with local and general symptoms. A variety of treatments have been used, including prostatectomy, radiotherapy, or a combination of chemotherapy and radiotherapy. Reports in the literature reflect the poor outcome of prostatic lymphoma due to the fact that it is usually diagnosed late. We report the case of a 73-year-old patient who presented with urinary retention associated with persistent constipation and considerable weight loss. He was diabetic and reported a history of transitional cell carcinoma stage pT1, grade G3, which had been treated with transurethral resection and BCG therapy. Physical examination revealed a considerably enlarged prostate which was confirmed by imaging studies. Histological analysis of the tissue obtained on transrectal biopsy revealed a primary malignant non-Hodgkin lymphoma, type B, of the prostate. The patient was treated with chemotherapy. Despite considerable reduction of the tumor size starting from the 3rd week, the patient died the day after his 5th course of chemotherapy.