

Cas Clinique

L'adénome métanéphrique bilatéral du rein

A. Ammani, M. Ghadouane, A. Janane, J. Sossa, A. Ameer et

M. Abbar

Service d'urologie, Hôpital Militaire d'Instruction Mohammed V, Rabat, Maroc

RESUME

L'adénome métanéphrique du rein est une tumeur épithéliale bénigne rare. Son diagnostic est exclusivement histologique. Le diagnostic différentiel se fait essentiellement avec le néphroblastome et le carcinome papillaire à cellules rénales. L'étude cytogénétique apporte des éléments importants pour différencier entre ces trois entités histologiques. L'adénome métanéphrique bilatéral est exceptionnel (pour autant que nous sachions un seul cas a été rapporté dans la littérature) et pose un problème de diagnostic différentiel avec le cancer rénal bilatéral. Nous rapportons une nouvelle observation de cette affection rare chez un patient âgé de 64 ans.

Mots clés: Adénome métanéphrique, tumeur bilatérale, rein, diagnostic.

Correspondance: Dr Abdelghani AMMANI, N0.772, Hay el manzah C.Y.M, Rabat, Maroc,
e-mail: ammani-1@hotmail.com

Détails d'acceptation : article reçu: 23/6/2008

article accepté (après corrections): 19/12/2008

INTRODUCTION

L'adénome métanéphrique (AM) du rein est une tumeur bénigne rare; une centaine de cas ont été rapportés dans la littérature. Il a été décrit pour la première fois en 1977 par Stambolis¹, sous le terme de néphroblastome épithélial bénin, puis sous le nom de néphrome néphronogène, par similitude au néphron immature. Syrjanen est le premier à avoir décrit la condition d'adénome multiple du rein ou adénomatosité rénale en 1979². L'atteinte rénale bilatérale est exceptionnelle avec un seul cas rapporté dans la littérature³. Cette affection pose essentiellement un problème diagnostique et thérapeutique. Nous en rapportons une nouvelle observation.

OBSERVATION

Mr H.M., âgé de 64 ans, sans antécédents médicochirurgicaux particuliers, a été admis en consultation pour un syndrome fébrile inexpliqué avec anorexie et sans signes

urologiques associés. L'examen clinique a retrouvé un patient en bon état général, hypertendu à 19/9 mmHg, avec un abdomen souple et présentant un contact lombaire du côté gauche. L'échographie abdominale a montré une volumineuse masse tissulaire développée aux dépens du rein gauche, arrondie, iso-échogène par rapport au parenchyme adjacent, sans dilatation des cavités pyelo-calicielles. Le rein droit était le siège d'une petite masse polaire inférieure arrondie d'échostructure identique à celle retrouvée à gauche. La tomодensitométrie (TDM) abdominale a confirmé la présence d'une lésion médio-rénale et polaire inférieure à gauche (11 x 10 cm), iso-dense, bien limitée, se rehaussant après injection du produit de contraste. Il existait par ailleurs une petite formation nodulaire, polaire inférieure du rein controlatéral, présentant les mêmes caractéristiques tomодensitométriques que celle du côté gauche (Fig.1).

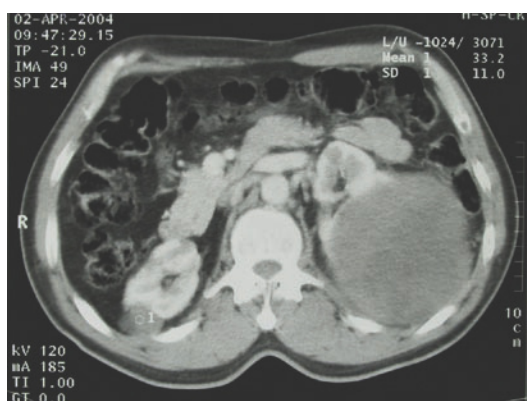

Fig. 1 : TDM abdominale avec injection de produit de contraste : lésions tissulaires iso-denses rénales bilatérales

La fonction rénale était normale (urée : 0,42 g/l, créatinine : 12 mg/ml), l'hémoglobine à 13 g/dl et le patient ne présentait aucune contre-indication opératoire. Devant la suspicion de tumeur maligne bilatérale l'indication opératoire a été posée. Une néphrectomie élargie gauche a été réalisée. Les suites opératoires ont été simples et le malade est sorti au quatrième jour post-opératoire.

L'analyse macroscopique de la pièce opératoire a révélé plus d'une centaine de petits nodules blanchâtres, disséminés au sein du parenchyme rénal, de diamètre variable entre 3 et 15 mm. L'histologie des différents nodules a conclu à un adénome métanéphrique en montrant une prolifération épithéliale, faite de petites cellules cylindro-cuboïques à noyau arrondi et à cytoplasme éosinophile, qui recouvraient, au sein des cavités kystiques, des papilles plus ou moins longues, à axe conjonctif grêle et dense, contenant des histiocytes spumeux (Fig. 2 et 3).

Une ponction biopsie sous repérage tomodensitométrique de la tumeur rénale droite réalisée 3 mois après la néphrectomie gauche a montré le même aspect histologique que du côté controlatéral (Fig. 4). Une surveillance a été décidée avec TDM et bilan biologique tous les 6 mois pendant les deux premières années, puis une fois par an par la suite. La TDM a toujours montré le même

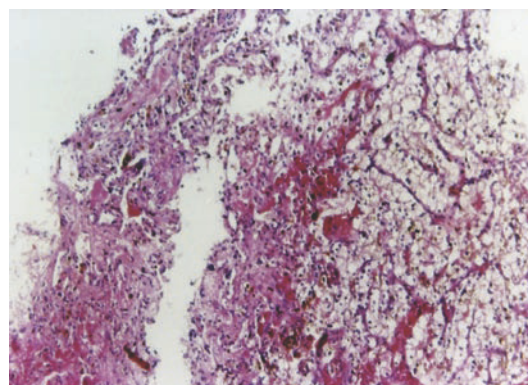


Fig. 2 : Zone de transition entre le parenchyme rénal et l'adénome métanéphrique (HES x 100)

aspect du côté droit qu'en préopératoire et la fonction rénale est normale avec un recul de 18 mois.

DISCUSSION

Parmi les trois types d'adénome rénal (l'adénome tubulo-papillaire, l'oncocytome et l'adénome métanéphrique), l'incidence de ce dernier est la plus faible, elle représente moins de 1% des masses rénales asymptomatiques découvertes chez l'adulte⁴. C'est une tumeur épithéliale bénigne, plus fréquente chez la femme (sex ratio: 3/1)⁵. Deux facteurs de risque sont reconnus: le tabac et l'âge. 58% des cas sont décelés au delà de la 4^{ème} décennie (c'est le cas de notre patient) et la fréquence serait de 10% à l'âge de 80 ans. Cette tumeur est très rare chez l'enfant (5 cas seulement ont été rapportés par la littérature)³. L'atteinte est souvent unique, mais elle peut être multifocale dans 25% des cas³. La découverte de l'adénome métanéphrique est souvent fortuite (50% à 70% des cas) lors d'examens radiologiques ou de chirurgie rénale pour autres causes. Quand il est symptomatique, les signes cliniques sont liés à la taille qui peut atteindre 15 cm. Les symptômes sont non spécifiques et comprennent des douleurs abdominales, une hématurie, un hématome péri-rénal⁶, une hémorragie, une hypertension artérielle (HTA), une polyglobulie plus fréquente que

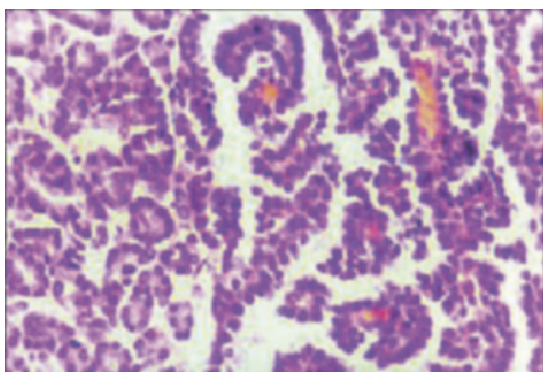


Fig. 3 : Prolifération épithéliale avec des cellules cylindro-cuboïques, a noyau arrondi et a cytoplasme éosinophile avec des papilles à axe conjonctif contenant des histiocytes spumeux (HES x 400)

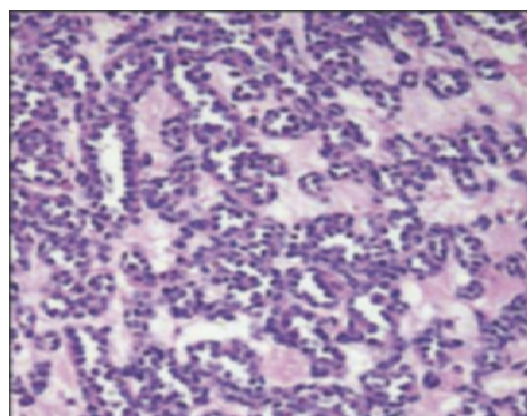


Fig. 4 : Tumeur du rein droit : Histologie après biopsie percutanée (HES X 400) : Adénome métanéphrique fait d'axes conjonctivo-vasculaires et d'une population homogène de petites cellules avec absence de mitoses ou d'atypies cytonucléaires.

dans l'adénocarcinome du rein (12 % contre 1 à 6 %) et plus rarement une hypercalcémie³.

Les caractéristiques radiologiques de l'adénome métanéphrique ne sont pas spécifiques^{3,7}. A l'échographie, la masse tumorale est arrondie et bien limitée, souvent hypo-échogène, mais elle peut être iso-échogène ou hyper-échogène. Au doppler la tumeur est peu vascularisée. A la TDM la tumeur est iso-dense ou hyper-dense, se rehaussant après injection du produit de contraste d'une façon homogène, excepté dans d'éventuelles zones de nécrose qui resteront atténuées. Ces caractéristiques radiologiques, à l'échographie et à la TDM, sont aussi rencontrées dans les carcinomes du rein et ne peuvent pas affirmer le caractère bénin ou malin de la tumeur.

Le seul traitement envisageable devant une volumineuse tumeur du rein (comme c'est le cas dans notre observation) solide et suspecte de malignité est la néphrectomie élargie. En cas de tumeur rénale bilatérale, la stratégie thérapeutique doit être bien définie car il peut y avoir un risque de rendre le patient anéphrique. La biopsie rénale prend alors dans cette situation toute sa valeur à la recherche d'une tumeur bénigne qui permettra soit une surveillance si la tumeur fait moins de 40 mm soit une attitude très conservatrice lors de la chirurgie. La biopsie

rénale percutanée a une bonne fiabilité avec un coefficient de corrélation de 0,89 (type histologique et grade) et elle pourrait modifier la prise en charge thérapeutique dans 38 à 41% des cas^{3,8}. Dans notre cas la biopsie percutanée n'a pas été réalisée du côté gauche à cause de la grande taille de la tumeur qui occupait presque la quasi-totalité du rein et qui justifiait à notre avis une néphrectomie élargie. Par contre, le diagnostic histologique de la tumeur rénale droite a été fait par une biopsie percutanée sous repérage tomодensitométrique qui a confirmé la nature adénomateuse de la lésion.

Le diagnostic différentiel de l'adénome métanéphrique se pose avec deux autres tumeurs rénales: le néphroblastome ou tumeur de Wilms et le carcinome papillaire à cellules rénales (ou chromophiles). L'immunohistochimie ne permet pas de différencier les différents types d'adénomes du rein^{9,10}. Par conséquent, le diagnostic différentiel se base essentiellement sur des critères morphologiques où l'absence de mitoses et d'atypies cyto-nucléaires constitue la principale caractéristique de l'AM comme c'était le cas chez notre patient. D'autre part le néphroblastome se présente généralement sous forme multinodulaire et survient dans 90% des cas chez l'enfant de moins de 6 ans.

Le carcinome papillaire se présente, quant à lui, sous forme de papilles faites d'un axe

conjonctivo-vasculaire recouvert par un épithélium fait de cellules basophiles ou acidophiles selon l'abondance du cytoplasme et d'un petit noyau présentant des atypies nucléaires variables, le plus souvent discrètes rendant le diagnostic difficile. Il est souvent multifocale (39%) et bilatéral (4%)¹¹. Un ou plusieurs adénomes corticaux rénaux sont souvent associés au carcinome papillaire.

Même si les données sur la cytogénétique de l'adénome métanéphrique sont rares, elles peuvent confirmer l'absence d'affiliation entre les trois pathologies. Dans le néphroblastome, les anomalies structurales 11p13, 11p15, 1p, 1q et 7p sont les plus fréquemment rapportés ainsi que les trisomies des chromosomes 8, 12 et 18. Les délétions 11p sont retrouvées dans 20% des cas¹². Le carcinome papillaire est caractérisé par ordre de fréquence par la perte du chromosome Y chez l'homme, la trisomie ou tétrasomie 7 et 17 et les trisomies 16, 20 et 12. La confrontation des données du caryotype avec les données histologiques spécifiques permet de distinguer l'adénome tubulo-papillaire bénin du carcinome papillaire. La présence d'une trisomie ou tétrasomie 7, 17 correspond en général à l'adénome papillaire alors que les anomalies plus complexes du caryotype caractérisent le carcinome papillaire indépendamment du volume tumoral. Dans l'adénome métanéphrique, le caryotype peut être normal ou présentant des insertions au niveau des chromosomes 7 et 17 ou une perte du chromosome Y¹³. Dernièrement, Lerut et coll. ont rapporté pour la première fois l'existence des translocations t(1;22) (q22;q13) et t(15;16) (q21;p13) dans l'AM¹⁴.

Pendant longtemps, l'AM a été considéré comme de nature bénigne. Cependant plusieurs cas associés à une autre tumeur maligne ou se comportant comme une tumeur maligne ont été rapportés. Arroyo et coll.¹⁵ ainsi que Davis et coll.¹⁶ ont montré que l'adénome métanéphrique peut présenter une différenciation en néphroblastome. En outre, Arroyo et coll.¹⁵ et Drut et coll.¹⁷ ont rapporté des cas d'adénomes métanéphriques associés à des foyers de carcinome papillaire du rein. Ces cas ont supporté l'hypothèse selon laquelle

l'AM puisse être une lésion pré-néoplasique du carcinome papillaire à cellules rénales sans qu'il y ait jusqu'à aujourd'hui de preuve consistante. Renshaw et coll.¹⁸ ont rapporté un cas d'AM typique du rein gauche chez une jeune fille de 7 ans associé à des métastases ganglionnaires lymphatiques hilaires, para-aortiques et à la bifurcation aortique. Deux mois après la néphrectomie, les ganglions ont complètement disparu. Arroyo et coll.¹⁵ ont conclu que le cas rapporté par Renshaw correspondait en fait à un néphroblastome qui a présenté une maturation ultérieure en AM. Hes et coll.¹⁹ ont également rapporté un cas de tumeur rénale qui présentait de manière synchrone trois composantes: d'AM, de carcinome papillaire et une différenciation sarcomatoïde. Cependant le cas présenté par Hes et coll. est différent de celui de Renshaw par la présence de structures d'AM, de carcinome papillaire et de différenciation sarcomatoïde qui étaient clairement séparées. Enfin Picken et coll. ont rapporté le cas d'une tumeur rénale composée d'AM avec une composante stromale maligne considérée par les auteurs comme étant sarcomateuse et ils ont nommé cette tumeur : adenosarcome métanéphrique²⁰.

En conclusion, l'AM est une tumeur bénigne du rein rare. Il est souvent découvert de façon fortuite lors d'une imagerie ou d'une chirurgie rénale pour une autre cause. L'atteinte bilatérale est exceptionnelle. Elle pose les mêmes difficultés diagnostiques et thérapeutiques des tumeurs solides bilatérales du rein. La biopsie percutanée peut être d'une grande utilité lorsqu'elle est positive, et permet d'éviter des néphrectomies élargies inutiles. L'AM pose un problème de diagnostic différentiel avec la tumeur de Wilms et le carcinome papillaire à cellules rénales. Le diagnostic de certitude est exclusivement anatomopathologique, cependant la cytogénétique peut apporter des éléments importants dans les formes atypiques. Les données actuelles de la littérature supposeraient l'existence d'une inter-relation entre AM, tumeur de Wilms et carcinome, cependant d'autres analyses seront nécessaires pour valider cette théorie.

BIBLIOGRAPHIE

1. Stambolis C. Benign epithelial nephroblastoma. A contribution to its histogenesis. *Virchows Arch.A Pathol. Anat.Histol.* 1977; Nov 25;376(3):267-72.
2. Syrjanen KJ. Renal adenomatosis. Report of an autopsy case. *Scand.J.Urol.Nephrol.* 1979;13(3):329-34.
3. Amie F, Andre D, Foulet Roge A, Goura E, Chautard D, Colombel P. Adénome métanéphrique bilatéral du rein. [Bilateral renal metanephric adenoma]. *Prog.Urol.* 2004; Sep;14(4):534,7; discussion 537.
4. Tosaka A, Ohya K, Yamada K, Ohashi H, Kitahara S, Sekine H, et al. Incidence and properties of renal masses and asymptomatic renal cell carcinoma detected by abdominal ultrasonography. *J.Urol.* 1990; Nov;144(5):1097-9.
5. Martin L, Justrabo E, Michel F, Billerey C, Yaziji N. L'adénome métanéphrique du rein. Une étude anatomoclinique, immunohistochimique et ultrastructurale de deux cas. Metanephric adenoma of the kidney. A clinicopathologic, immunohistochemical and electron microscopic study of two cases]. *Ann. Pathol.* 1998; Apr;18(2):120-4.
6. Lallemand B, Dumont O, Pontus T. Hématome péri-rénal spontané causé par un adénome rénal. [Spontaneous perirenal haematoma caused by a renal adenoma]. *Prog. Urol.* 2002; Jun;12(3):474-6.
7. Fleming S. Classification of renal epithelial neoplasms. *Curr.Diagnos.Pathol.* 2000; Mar;6(1):38-44.
8. Barriol D, Lechevallier E, Andre M, Daniel L, Ortega JC, Rossi D, et al. Les biopsies percutanées à l'aiguille fine des tumeurs solides du rein sous guidage tomomodensitométrique. [CT-guided percutaneous fine needle biopsy of solid tumors of the kidney]. *Prog.Urol.* 2000; Dec;10(6):1145-51.
9. Kato H, Suzuki M, Aizawa S, Hano H. Metanephric adenoma of the kidney with massive hemorrhage and necrosis: Immunohistochemical, ultrastructural and flow cytometric studies. *Int.J.Surg.Pathol.* 2003; Oct;11(4):345-52.
10. Nagashima Y, Inayama Y, Kato Y, Sakai N, Kanno H, Aoki I, et al. Pathological and molecular biological aspects of the renal epithelial neoplasms, up-to-date. *Pathol.Int.* 2004; Jun;54(6):377-86.
11. Lindner V, Lang H, Jacqmin D. Pathology and genetics in renal cell cancer. *EAU Update Series.* 2003; Dec;1(4):197-208.
12. Rakheja D, Lian F, Tomlinson GE, Ewalt DH, Schultz RA, Margraf LR. Renal metanephric adenoma with previously unreported cytogenetic abnormalities: Case report and review of the literature. *Pediatr.Dev.Pathol.* 2005; Mar-Apr;8(2):218-23.
13. Brunelli M, Eble JN, Zhang S, Martignoni G, Cheng L. Metanephric adenoma lacks the gains of chromosomes 7 and 17 and loss of Y that are typical of papillary renal cell carcinoma and papillary adenoma. *Mod.Pathol.* 2003; Oct;16(10):1060-3.
14. Lerut E, Roskams T, Joniau S, Oyen R, Achten R, Van Poppel H, et al. Metanephric adenoma during pregnancy: Clinical presentation, histology and cytogenetics. *Hum. Pathol.* 2006; Sep;37(9):1227-32.
15. Arroyo MR, Green DM, Perlman EJ, Beckwith JB, Argani P. The spectrum of metanephric adenofibroma and related lesions: Clinicopathologic study of 25 cases from the National Wilms Tumor Study Group Pathology Center. *Am.J.Surg.Pathol.* 2001; Apr;25(4):433-44.
16. Davis CJ,Jr, Barton JH, Sesterhenn IA, Mostofi FK. Metanephric adenoma. Clinicopathological study of fifty patients. *Am.J.Surg.Pathol.* 1995; Oct;19(10):1101-14.
17. Drut R, Drut RM, Ortolani C. Metastatic metanephric adenoma with foci of papillary carcinoma in a child: A combined histologic, immunohistochemical and FISH study. *Int.J.Surg.Pathol.* 2001; Jul;9(3):241-7.
18. Renshaw AA, Freyer DR, Hammers YA. Metastatic metanephric adenoma in a child. *Am.J.Surg.Pathol.* 2000; Apr;24(4):570-4.
19. Hes O, Curik R, Malatkova V, Mainer K, Michal M. Metanephric adenoma and papillary carcinoma with sarcomatoid dedifferentiation of kidney. A case report. *Pathol.Res.Pract.* 2003;199(9):629-32.
20. Picken MM, Curry JL, Lindgren V, Clark JI, Eble JN. Metanephric adenosarcoma in a young adult: Morphologic, immunophenotypic, ultrastructural and fluorescence in situ hybridization analyses: A case report and review of the literature. *Am.J.Surg.Pathol.* 2001; Nov;25(11):1451-7.

ABSTRACT**Bilateral Renal Metanephric Adenoma**

Renal metanephric adenoma is an uncommon benign epithelial neoplasm. The diagnosis is exclusively histological. Differential diagnosis essentially includes Wilms' tumor and papillary renal cell carcinoma. Cytogenetic analysis seems to be important for distinguishing these three histological entities. Bilateral metanephric adenoma of the kidney is an exceptional entity (to our knowledge only one case has been reported in the literature) which renders the differential diagnosis with bilateral cancer of the kidney difficult. We report a new case seen in a 64-year-old patient.